

コハクチョウ (*Cygnus columbianus*)とマガン (*Anser albifrons*)に見られた「目のふくらみ」について

望月 明義¹⁾ 会田 仁²⁾ 浅川 潔³⁾
太田 信行⁴⁾ 山本 和治⁵⁾

1) 399-8203 長野県安曇野市豊科田沢 4599-6

2) 399-8301 長野県安曇野市穂高有明 1747-2

3) 399-8303 長野県安曇野市穂高 5990-3

4) 399-0031 長野県松本市小屋南 1-36-7

5) 399-8301 長野県安曇野市穂高有明 2695-1

はじめに

最近、安曇野でバードウォッチャーやその写真愛好家などからハクチョウの目の異常について疑問が寄せられるようになった。

急に目が腫れてきたが次の日には普通の目になっていたとか、ある人は、腫れた目から突然目玉が落ちたように見えた。落下物は発見できなかったが、目は正常になっていた、などである。

それでハクチョウの目にどんな現象が起こっているのか、今まで撮りためた写真を持ち寄り分析、検討を試みた。

因みに安曇野を流れる犀川には毎年千羽前後のコハクチョウほか数千羽のカモ類が越冬のため飛来する。それは10月に飛来が始まり12月から1月にその羽数はピークを迎え、そして3月に飛去、というパターンをとる。犀川には2ヶ所のネグラがあり、昼はそこから付近の田や畑に採餌に出かける。ネグラでは少数羽に給餌もされている。

なお、羽を痛めて飛べなくなったコハクチョウ数羽が(2015年3月現在4羽)この水系で通年過ごしているという状況である。

Akiyoshi MOCHIZUKI, Masashi AIDA, Kiyoshi ASAKAWA, Nobuyuki OTA,
Kazuharu YAMAMOTO.

Swollen eye in Swan(*Cygnus columbianus*) and White-fronted goose(*Anser albifrons frontaris*)

調査期間

2014年12月～2015年3月

調査方法

調査期間までに目のふくらみを撮影した写真を調査の対象とした。

調査結果

1. 発生状況

コハクチョウは2010. 11. 30を初めての確認とし、2015. 03. 06までに17羽、延べ22回、目のふくらみが起こっていた。いずれも成鳥であった。この中で1羽は2014. 02. 19～2015. 02. 28までの1年間に6回ふくらみが確認されている。この鳥は羽を痛めて飛べないため、豊科田沢のネグラの横の用水池で保護されている個体であった。

マガンが安曇野に飛来するのはまれである。2羽が2014. 11. 07に飛来して、2015. 03. 20まで滞在した。2014. 11. 30に1羽の目にふくらみが確認された。

目のふくらみはほぼ半日くらいでなくなっていた。

2. 目の変化

目のふくらみは角膜と瞬膜（結膜、涙腺を含む）との間で起こっていた。瞬膜の遊離縁は眼球をきつく締め付け、その内容により著しく膨隆していた。

そして瞬膜の遊離縁は常に眼球の頂点より後ろにあり、元に戻れないような状態にあった。

まとめおよび考察

2010. 11. 30～2015. 03. 06までの間に目のふくらみがコハクチョウ17羽に22回、マガン1羽に1回が写真に記録されていた。

いずれも病変は眼球が瞬膜によってきつく締められ、かつ膨隆しており瞬膜が元に戻れない状態であった。解剖学的にここでは角膜、結膜、瞬膜そして涙腺が関与することになる。とすると中にたまっているものは涙液と考えるのが妥当であるが、それが突然解除されるということも併せてその成因は不明であった。ここまですべてが写真を通しての診断と推論であり、これ以上進むことはできなかった。

今後、さらに観察を継続するとともに病鳥を直接診察して原因究明をしたい。

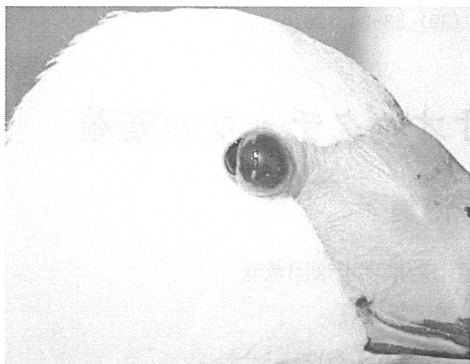


写真1

まるで眼球が落ちそうに見える膨隆した瞬膜。眼球と瞬膜の間のもは何か

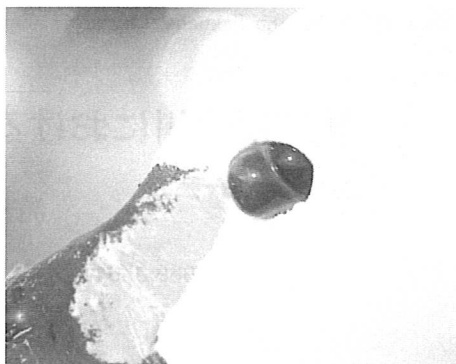


写真2

瞬膜が眼球を締め付けているように見える。 眼球側が突出しているのか？

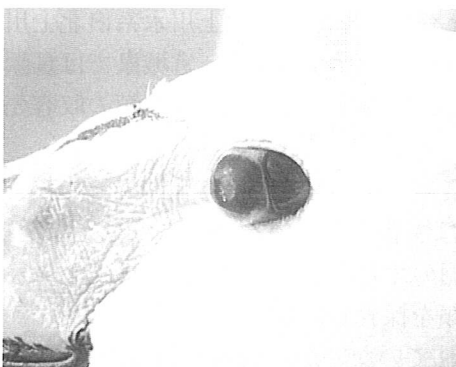


写真3

瞬膜が著しく持ち上げられて瞬膜の付着部まで引っ張られて露出している。



写真4

マガン 前のコハクチョウ3例と同じ現象が起こっていた。